

PERİKARDIAL ASPİRASYON İLE TANI KONULAN İKİ NEOPLASTİK PERİKARDİT VAK'ASI

Aydoğan ALBAYRAK*
Hilmi ÖZKUTLU**

ÖZET

Kliniğimizde yatırılarak ayrıntılı incelemeleri yapıp, effüzyonlu neoplastik perikardit tanısı konulan 2 vaka sunuldu. Bu vesile ile hastalığın patogenesi, klinik ve laboratuvar bulguları incelenerek bu konu ile ilgili literatür gözden geçirildi.

GİRİŞ :

Neoplastik perikarditler muhtelif torasik organların malign tümörlerinin bilhassa bronş ve meme kanserlerinin perikarda direkt olarak yayılması suretiyle meydana gelirler (1,2,3,4,5,6,7,8,9,) ve primer hastalığın kısa seyirli olması nedeniyle genellikle otopsielerde tesbit edilirler. 1942-1952 yılları arasında mayo klinikte çeşitli hastalıklardan ölen ve kendilerine otopsi yapılan 13314 vak'anın 189 unda perikardta sekonder malign hastalık durumu saptanmıştı (o-

ran % 1,42) Akciğer ve göğüs karsinoması, lenfoma ve lösemi perikarda metastas yapan başlıca hastalıklardı (7). Bu tip hastalarda perikardial metastas sonucu olarak kardiak fonksiyon bozuklukları görülür; buda hastalarda tamponat neticesi ani ölüme veya hastalığın ağırlaşmasına sebep olur.

VAK'A SUNUMU :

Vak'a 1 : 60 yaşında erkek hasta M. K., Prot. No: 1678/1682:
Şikâyeti : Nefes Darlığı, çarpıntı,

(*) Atatürk Üniversitesi Tıp Fakültesi İç Hastalıkları Kürsü Başkanı. Doç. Dr.
(**) Aynı kürsü Uzmanı.

Hikâyesi: Onbeş seneden beri süregelen öksürüğün son bir ayda arttığı, öksürükle beraber kanlı balgam çıkardığı ve bu arada nefesinin kendini çok rahatsız ettiği, hiç iş yapamaz hale geldiği, yine son bir ayda sürekli bir çarpıntının yerleştiği ve nefes darlığı ile çarpıntının yatakta da devam ettiği öğrenildi.

Fizik Muayene: Hasta ortopneik, dudaklar ve parmak uçları siyanoze, Ateş: 36,5°C, Nabız: 100/dk ritmik, zayıf, TA: 100/80 mmHg. Boyunda 90° de mandibulaya kadar venöz dolgunluk var.

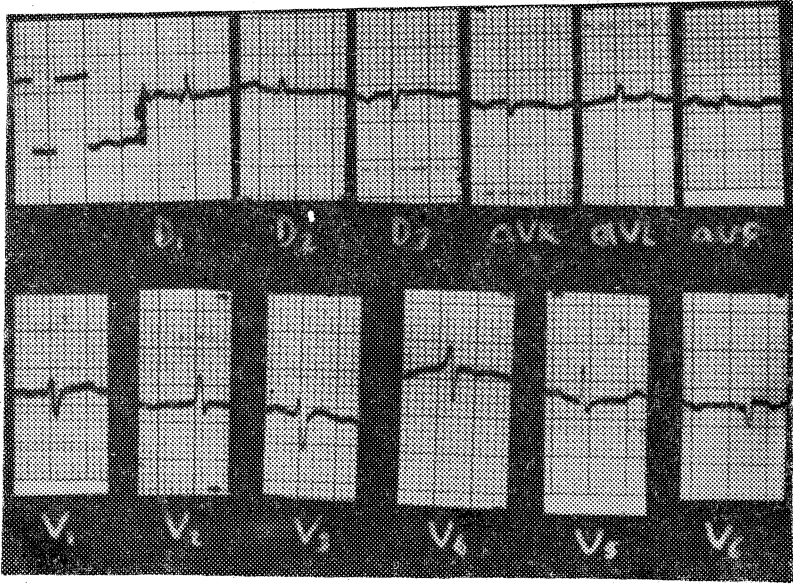
Dinlemekle her iki akciğer tabanında, sağda daha fazla olmak üzere, kreptan raller alınıyor. Kalp tepe atımı inspeksiyonla, belli değil; palpasyonla alınmıyor. Perküsyonda kalp matitesi genişlemiş, kalp sesleri çok hafif derinden geliyor. Karaciğer kosta kenarını 5 cm. geçiyor, üzeri düz,

ağrılı. Her iki alt ekstremitede (++) sert, gode bırakan ödem var. Pulsus paradoksus 22 mmHg venöz basınç 27 cm H₂O.

Labratuvar Bulguları: İdrar: Dansite: 1017, Protit: ++, Mikroskopi: Her sahada, 10-15 Lökosit, Hb: 16,3 gr. BK: 5600, Notrofil: % 76, Lenfosit: % 24, Sedim: 100/130 mm. Protrombir, kanama, pıhtılaşma Z normal. NPN, kan proteinleri normal, SGOT: 38, SGPT: 80, Alkalem F: 5, 6, Kan elektrolitleri normal, balgamda ABD (—); Tbc kültüründe üreme olmadı, PPD (—),

Balgam histopatolojisinde; ikili ve üçlü gruplar halinde iri, hiperkromatik nükleuslu ve yalnız çekirdekten oluşan hücreler; (Tümoral processüs) rapor edildi.

EKG: Sinüzal taşikardi, düşük voltaj, ST-T segment basıklığı,

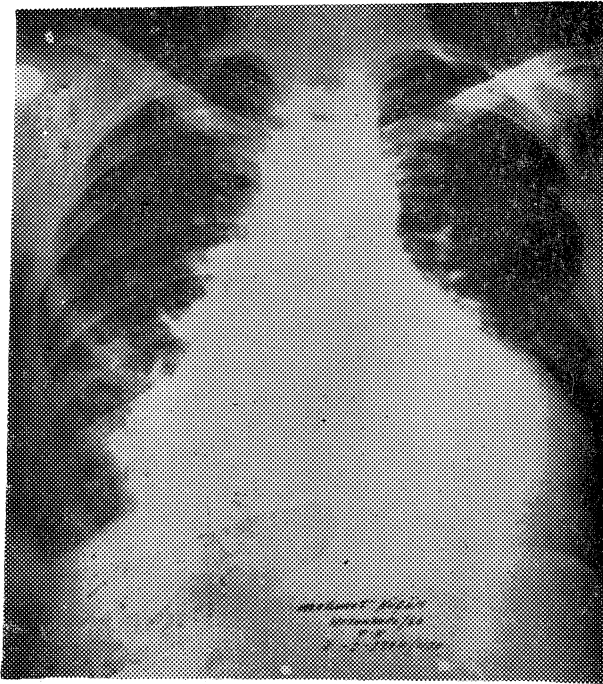


Resim 1 — Aynı vak'anın elektrokardiografisi.

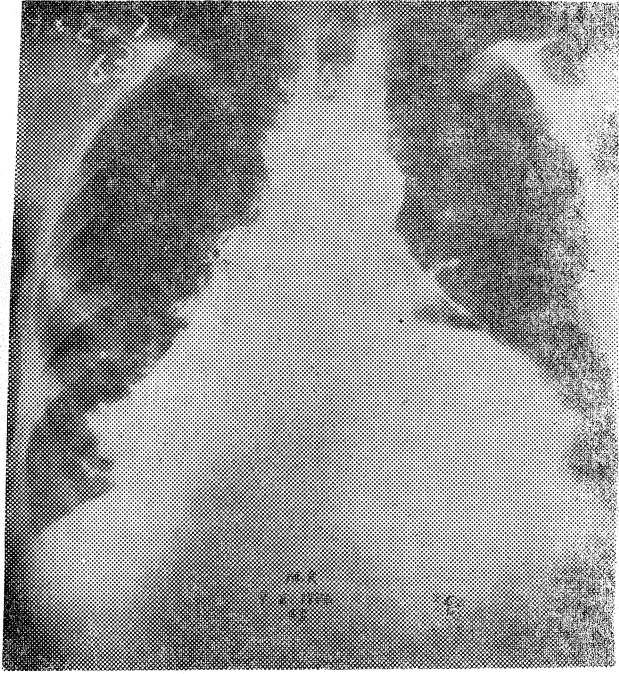
Teleradyogram: Skolyoz hali var. Kalp sınırlarında genişleme,

floroskopide kalp tesbit edilemedi.

pulsasyonları



Resim 2 — Aynı vak'anın Teleradyografisi.



Resim 3 — Aynı Vak'anın Pnomoperikardiumu.

Perikardial aspirasyon yapıldı. 500 cc. hemorajik sıvı boşaltıldı. 200 cc hava verildi. Tele-radyogram tekrarlandı.

Perikard Sıvı Analizi : Renk koyu kırmızı, dansite: 1010, protein: 1,96 gr. Histopatolojik incelemede pembe granüle bir serum zemininde tek tek veya plaklar oluşturmuş, boyanma ve büyüklük farkı gösteren, iri hiperkromatik nükleuslu, bazılarında nükleoluslar görülebilen atipik hücreler. Tanı: Tümöral prosesüs.

Vak'a: 2 — 55 yaşında erkek hasta H. Y.

Şikâyeti: Nefes darlığı, göğüs ağrısı,

Hikâyesi: Bir yıldır öksürü-

ğü olduğu, son dört aydır nefes darlığı ve göğüs ağrısının arttığı, defalarca Dr.'a gittiği ve aldığı ilaçlardan fayda görmediği hikâyesinden öğrenildi.

Fizik Muayene: Dudaklar siyanoze, TA: 120/90 mmHg., Nabız: 106/dk., ritmik. Ateş: 36,8° C, boyunda 90°C de mendubulaya kadar venöz dolgunluk. Sol sinüs kapalı, sağ akciğer tabanında kreptan raller. Kalp tepe atımı inspeksiyonla belli değil, kalp matitesi genişlemiş; kalp sesleri derinden geliyor.

Karaciğer 2 cm palpabl, ağrılı. Alt ekstremitelerde eser, göde bırakan ödem var. Pulsus paradoksus 20 mmHg. Venöz basınç: 28 cm H₂O.

Labratuvar Bulguları : İdrar normal, Hb: 10,4 gr. BK: 5800, nötrofil: % 86, Lenfosit: % 14, PPD: (—), Sedim: 70/90 mm. NPN, kan proteinleri elektrolitler SGOT, SGPT, alk fosfataz normal.

EKG: Sinüzal ritim, voltaj düşüklüğü, ST-T basıklığı,

Teleradyogram : Sol sinüs plevral sıvı nedeniyle kapalı. Kalp global olarak büyük. Sağ hiler bölgede mandaline iriliğinde iki ayrı kitle görünümü var. Floroskopide kalp pulsasyonları azalmış. Sol sinüs kapalı, sağ hiler kitle görünümü.

Plevral sıvı analizinde; Renk pembe-bulanık, dansite: 1016, protein: 2,9 gr. Adi ve Tbc. kültürlerinde üreme olmadı. Histopatolojik incelemede, bol hiperkromatik nukleuslu atipik olduğu izlenimi alınan hücreler ve yer yer lenfositler.

Perikardial aspirasyon yapıldı. 400 cc hemorajik sıvı alındı. Dansite: 1016, protein: 2,5 gr. Adi ve Tbc. kültürlerinde üreme yok. Histopatolojik incelemede yer yer dejenere eritrositler ve kümeler halinde iri nukleuslu hiperkromatik hücre kümeleri.

TARTIŞMA

Diğer bir çok perikarditlerde olduğu gibi neoplastik perikarditlerde de perikardial lezyonla ilgili olarak dispne, öksürük, plevral effüzyon, hepatomegali ve göğüs ağrısı en sık görülen semptom ve bulgulardır (7).

Akciğer ve göğüs organları karsinomları ile lenfoma, lösemiler perikarda metastas yapan başlıca hastalıklardır (7). Genellikle perikard kesesinde sero-hemorajik bir sıvı toplanmasına yol açarlar (1,2, 3, 4, 5, 6, 7, 8, 9). Bu sıvı piyojen ajanların eklenmesiyle sonradan pürülan şekle dönebilir. Perikard frotranları duyulur ve diğer şekillerden daha uzun zaman devam edebilir (1, 4, 7). Kalp tamponadı belirtileri aylarca sonra meydana çıkabilir, fakat bir defa gelişince hızla seyreder (1, 3, 4, 7, 10).

Komplet perikard yapışıklıkları sebebiyle ponksiyonda sıvı alınmayabilir. Sıvının boşaltılmasından sonra hızlı olarak yeniden oluştuğu da görülür (1, 3, 4, 7, 10).

Çoğunlukla tümör plevraya da yayılmış olduğundan burada da hemorajik bir sıvı bulunabilir (1, 3, 4, 6, 7). Malign hücreleri inceleme bakımından perikardial aspirasyon sıvısında sitolojik muayene en iyi metottür. Bu yolla perikardial malign lezyon tanısı konulabilir (1, 4, 5, 6, 7, 9). Yaşlı erkeklerde görülen ve sebebi kolayca açıklanamayan perikard epanşmanlarında bronş kanserini düşünmek ve aramak lâzımdır (1, 4, 8).

Deloran torasik röntgenogram yapılan 53 hastanın 28 inde bronş ve akciğer neoplazmı ile birlikte neoplastik perikardit bildirmiştir (7). Bencini bronş karsinomu ile beraber neoplastik perikardit

saptadığı 18 vak'a yayınlamıştır Phcher, perikardial effüzyonlu 10 vak'asına plevral effüzyonun eşlik ettiğini ve bunlardan ikisinde plevral sıvıda endiferensiye malign hücrelerin görülmesinin tanıyı kolaylaştırdığını yazmıştır (9).

Radyolojik olarak kalp opasitesinin önemli derecede büyümüş olduğu ve kalbin yukardan asılmış su kesesini hatırlatan bir görünüm aldığı saptanır. Ayrıca asıl hastalığa bağlı pulmoner kitle tesbit edilebilir. Floroskopide kalp pulsasyonları azalmış veya tamamen kaybolmuş olarak görülür (1, 2, 3, 4, 5, 6, 8).

EKG: RS-T segment değişikliği (vak'anın akut veya kronik oluşuna göre) ve voltaj dü-

şüklüğü genellikle perikarditi düşündüren bulgulardır.

Effüzyonun ispatlanması için anjiokardiografi (1, 3, 12, 13), ekokardiografi (1, 3, 14) ve radyoizotop Scanning (1, 4) tekniklerinden yararlanılabilir.

Perikardial effüzyon tanısı konduktan sonra ponksiyon denenmelidir. Sonra perikard boşluğuna 200 cc kadar hava verilerek kalp ve perikard radyografik olarak incelenmelidir. Bu yolla perikard boşluğunda sıvının varlığı ve perikardın kalınlaşmış, kalınlaşmadığı kesinlikle gösterilebilir (11).

Perikard sıvısının adi ve tbc kültürleri ile histopatolojik incelenmesi mutlaka yapılmalıdır.

SUMMARY

Neoplastic Pericarditis

Two cases of neoplastic pericarditis who were evaluated in the Department of Internal Medicine were presented. The patho-

genesis special clinical and laboratory findings were studied and the related literature was reviewed.

YARARLANILAN KAYNAKLAR

1. Friedberg, CK.: Diseases of the Heart, 3th. Edition, Philadelphia and London W.B. Saunders Company, 1967, page 933-963.
2. Cecil-Loeb Textbook of Medicine, Edition Philadelphia and London Company, 1963, page 743-746.
3. Harrison's principles of Internal Medicine Mc Graw Hill Book Company, 1974, page 1210-1215.

4. Titiz, İ., Oktay, S. H.: İç Hastalıkları Semptomatoloji ve Tedavi, III. Baskı Ankara, Bilgi Basımevi, 1970, Sayfa 216-222.
5. Backer, G., et. al.: Cardiac Tamponade, İs Manifestation of Makgant Tumor, Cour Med. İnterne II: 411-8 Apr-Jun 72.
6. Kagan, AR, et. al.: Etiology, diagnosis and Managemement of Pericardial effusion After İrradiation, Radiol Clin Biol 41: 171-82 May 72.
7. Thurber, D. L.: Secondary Malinan tümörs of pericardium, Circulation 26: 288-241, 1962.
8. Bencini, A., et al.: Pericardio-Cardiac Spread of Broncho-genic Carcinoma case report and radiol Surgical treatment, Minerva Cardioongiol 21: 470-3 Jun.
9. Pihcher, J., et al.: Hodgkin's disease and pericardial Effusion, Thorax 25: 631-3, Sep 70.
10. Öğütman, R. ve arkadaşları: Romatizmal Kardit Bulguları ile başlayan bir kardiak lenfoma vak'ası, Atatürk Üniversitesi Tıp Bülteni, Cilt: 3, Sayı 12, Sayfa 19. Ağustos 1971.
11. Oktay, S.: Acil Medikal Hastalıklar, İkinci Baskı Ankara Türk Tarih Kurumu Matbaası 1967, sayfa 324-334.
12. Finegan, R.: New Technigises for the Diagnosis of Pericardial Effusion. Med Times 98: 81-90 Aug 70.
13. Surawicz, B., et al.: Echocardiographic diagnosis of pericardial Effusion Am, J. Cardiol 26: 475-9 Now 1970.
14. Bell Rl. Pericardial Effusion, J. Tem Med. Assoc. 66: 945-6, Oct. 73.